

QUAL O SEU DIAGNÓSTICO?

Caso para diagnóstico. Erosão dolorosa perianal e interglútea com bordas pustulosas circinadas ☆,☆☆



Hiram Larangeira de Almeida Jr ^{a,*}, Antônia Larangeira de Almeida ^b,
Pedro Henrique Evangelista Martinez ^b e Ana Letícia Boff ^c

^a Pós-Graduação em Saúde e Comportamento, Universidade Católica de Pelotas, Departamento de Dermatologia, Universidade Federal de Pelotas, Pelotas, RS, Brasil

^b Liga de Dermatologia, Universidade Federal de Pelotas, Pelotas, RS, Brasil

^c Laboratório Dermapat e Santa Casa de Misericórdia de Porto Alegre, Porto Alegre, RS, Brasil

Recebido em 16 de julho de 2021; aceito em 13 de setembro de 2021

Relato do caso

Paciente do sexo masculino, 73 anos de idade, desenvolveu lesão vegetante no canal anal há nove meses, cujo laudo histológico foi de carcinoma epidermoide pouco diferenciado não queratinizante. Foi tratado com dois ciclos de 5-fluoracil e cisplatina e radioterapia concomitante (com acelerador linear 6MV de fótons, dose total de 54 Gy), com remissão completa. Colonoscopia e endoscopia de controle após seis meses do tratamento foram normais. Há 45 dias, apresentou erosão dolorosa perianal e interglútea com bordas pustulosas circinadas e algumas pústulas isoladas, acompanhadas de eritema (fig. 1). Foi internado recebendo antibiótico (ceftriaxone e clindamicina) e fanciclovir sistêmicos. Tomografia computadorizada na internação descartou recidiva tumoral, mostrando canal anal normal. Foi realizada biópsia incisio-

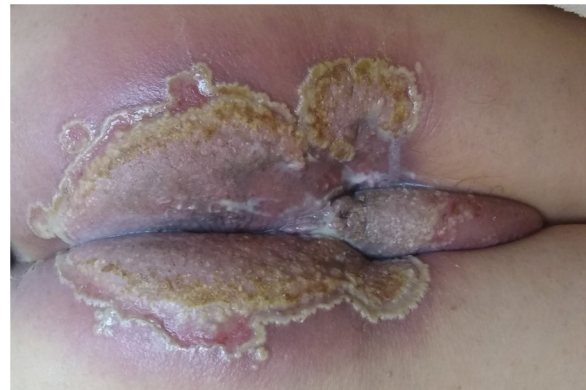

Figura 1 Aspecto clínico inicial, com erosão perianal e interglútea com bordas pustulosas circinadas e algumas pústulas isoladas.

DOI referente ao artigo:

<https://doi.org/10.1016/j.abd.2021.09.005>

☆ Como citar este artigo: Almeida Jr HL, Almeida AL, Martinez PH, Boff AL. Case for diagnosis. Radiotherapy-induced pemphigus vegetans. An Bras Dermatol. 2022;97:376–8.

☆☆ Trabalho realizado pela Liga de Dermatologia da Universidade Federal de Pelotas, Pelotas, RS, Brasil.

* Autor para correspondência.

E-mail: hiramalmeidajr@hotmail.com (H.L. Almeida Jr).

nal, a qual demonstrou hiperplasia pseudoepiteliomatosa da epiderme com microabscessos de células inflamatórias (neutrófilos e eosinófilos) – figura 2. Em alguns campos foram observadas fendas com queratinócitos isolados junto aos microabscessos (fig. 3).

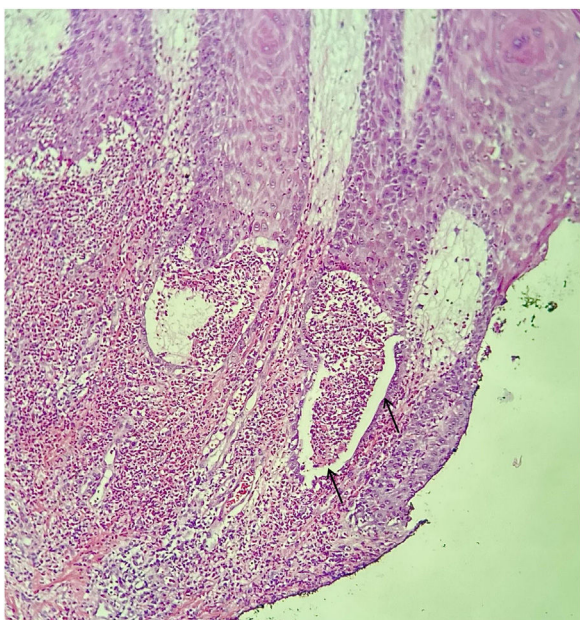

Figura 2 Microscopia óptica com fenda e microabscesso de polimorfonucleares (setas) (Hematoxilina & eosina, 150 ×).

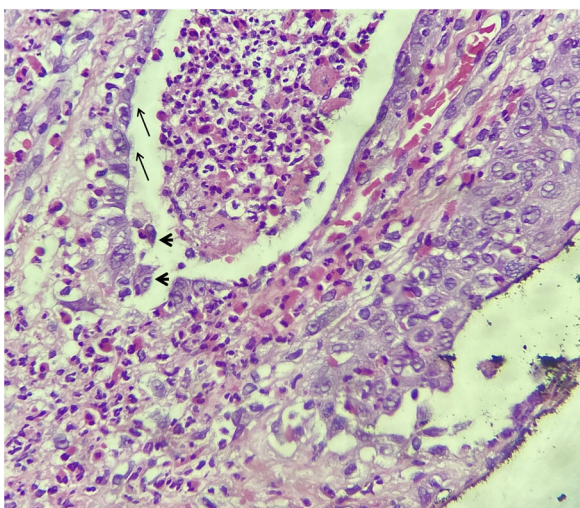


Figura 3 Microscopia óptica com detalhe de fenda e microabscesso de polimorfonucleares com clivagem suprabasal (setas) e queratinócitos acantolíticos (cabeças de seta) – Hematoxilina & eosina, 400 ×.

Qual o seu diagnóstico?

- Herpes simples exulcerado associado à imunossupressão
- Radiodermite ulcerada
- Pênfigo vegetante
- Tinea associada à imunossupressão

Os achados histológicos foram sugestivos de pênfigo vegetante, que pode cursar com as fendas acantolíticas associadas com microabscessos de polimorfonucleares,¹ diferentemente do pênfigo vulgar clássico, cuja clivagem é acompanhada de pouca inflamação.

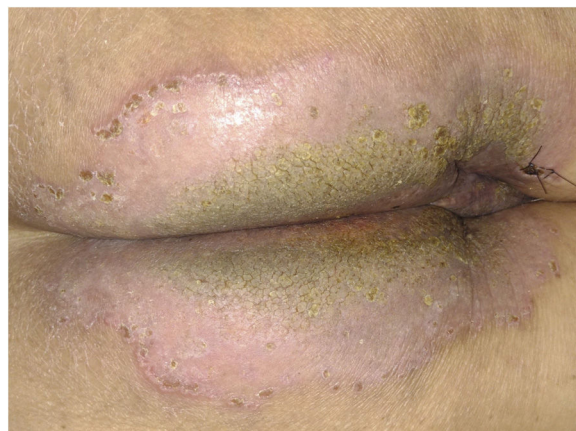


Figura 4 Aspecto clínico com melhora importante após sete dias de tratamento, sem as bordas pustulosas circinadas e leve verrucosidade no centro.

Não houve resposta terapêutica com antibiótico e antiviral sistêmicos, iniciados antes do resultado da investigação, e houve regressão importante com prednisona oral (40 mg) e betametasona tópica. Após sete dias, não havia mais a borda pustulosa e houve regressão total da sintomatologia, aparecendo algumas áreas centrais com aspecto hiperqueratótico e verrucoso (fig. 4). Posteriormente, recebemos o resultado da imunofluorescência indireta, que foi positiva para IgG, padrão intercelular, titulação 1/80.

Existem inúmeros relatos de pênfigo vulgar induzido por radioterapia, mas não na variante vegetante. Os casos relatados são restritos à área irradiada,^{2,3} de modo semelhante ao caso aqui descrito ou generalizados.^{4,5} Há relatos também da indução de pênfigo foliáceo.⁶

O mecanismo da indução de doenças acantolíticas autoimunes por radioterapia deve ser complexo. Uma possibilidade é a alteração antigênica pela radiação;¹ outra possibilidade seria mudança da resposta imunológica. Corroborando com a hipótese de alteração antigênica, são relatos de investigação laboratorial com *immunoblotting* demonstrando anticorpos contra antígenos que não as desmogleínas.⁷

Este caso demonstra a possibilidade de lesões de pênfigo vegetante ocorrerem de maneira localizada em área previamente irradiada.

Suporte financeiro

Nenhum.

Contribuição dos autores

Hiram Larangeira de Almeida Jr.: Aprovação da versão final do manuscrito; concepção e planejamento do estudo; elaboração e redação do manuscrito; obtenção, análise e interpretação dos dados; participação intelectual em conduta propedêutica e/ou terapêutica de casos estudados; revisão crítica da literatura; revisão crítica do manuscrito.

Antônia Larangeira de Almeida: Aprovação da versão final do manuscrito; concepção e planejamento do estudo; elaboração e redação do manuscrito; obtenção, análise e

interpretação dos dados; participação intelectual em conduta propedêutica e/ou terapêutica de casos estudados; revisão crítica da literatura; revisão crítica do manuscrito.

Pedro Henrique Evangelista Martinez: Aprovação da versão final do manuscrito; concepção e planejamento do estudo; elaboração e redação do manuscrito; obtenção, análise e interpretação dos dados; participação intelectual em conduta propedêutica e/ou terapêutica de casos estudados; revisão crítica da literatura; revisão crítica do manuscrito.

Ana Letícia Boff: Aprovação da versão final do manuscrito; concepção e planejamento do estudo; elaboração e redação do manuscrito; obtenção, análise e interpretação dos dados; revisão crítica da literatura; revisão crítica do manuscrito.

Conflito de interesses

Nenhum.

Referências

1. Almeida HL Jr, Neugebauer MGP, Guarenti IM, Aoki V. Pemphigus vegetans associated with verrucous lesions: expanding a phenotype. *Clinics (São Paulo)*. 2006;61:279–82.
2. Correia MP, Santos D, Jorge M, Coutinho S. [Radiotherapy-induced pemphigus]. *Acta Med Port*. 1998;11:581–3.
3. Vigna-Taglianti R, Russi EG, Denaro N, Numico G, Brizio R. Radiation-induced pemphigus vulgaris of the breast. *Cancer/Radiother*. 2011;15:334–7.
4. Mseddi M, Bouassida S, Khemakhem M, Marrekchi S, Abdelmaksoud W, Hadjtaieb H, et al. [Radiotherapy-induced pemphigus: a case report]. *Cancer Radiother*. 2005;9:96–8.
5. Schauer F, Ishii N, Mockenhaupt M, Bruckner-Tuderman L, Hashimoto T, Kiritsi D. Radiation-Associated Pemphigus Vulgaris in a Patient with Preceding Malignancy: Treatment With Rituximab as a Valuable Option. *Front Immunol*. 2020;10:3116.
6. Criado PR, Machado Filho CDA, Criado RFJ, Etcheverria ICR, Umeda LM, Landman G. Radiotherapy-induced Pemphigus Follicular: a rare adverse effect of breast cancer therapy. *Int J Dermatol*. 2018;57:e165–7.
7. Badri T, Hammami H, Lachkham A, Benmously-Mlika R, Mokhtar I, Fenniche S. Radiotherapy-induced pemphigus vulgaris with auto-antibodies targeting a 110 kDa epidermal antigen. *Int J Dermatol*. 2011;50:1475–9.